SARCOMA INTIMAL DE ALTO GRADO DE VENA PULMONAR. EL RETO TERAPEÚTICO DE LO INFRECUENTE EN UNA LOCALIZACIÓN CRÍTICA.

Autora principal: Rocío Pérez Velasco

Coautores: Isabel Miras Rodríguez, Clara García Grove, Julio Torres Sempere, Rafael Buezas Pérez, Alejandro José Barroso Martínez, Paula Macías Rodríguez, Gala Martínez Bernal.

PRESENTACIÓN

Presentamos el caso de un paciente varón, de 47 años, sin antecedentes personales de interés ni tampoco historia de hábitos tóxicos, que ingresa en nuestro centro en julio del 2021 por fiebre y disnea de una semana de evolución.

Se realizó radiografía de tórax y tomografía axial computarizada (TC) de tórax con contraste, informados como neumonía necrotizante del lóbulo superior derecho con imagen compatible con trombosis del confluente venoso superior derecho extendido hasta aurícula izquierda. Se realizó resonancia magnética (RM) cardíaca durante su ingreso, que corroboró la imagen sugestiva de trombo intrauricular de dimensiones 4x4 centímetros. No hubo asilamientos microbiológicos en los diferentes estudios realizados, y tras dos semanas de ingreso hospitalario y tratamiento con antibioterapia empírica con amoxicilina/clavulánico se derivó al paciente al alta, sin sintomatología, y con mejoría radiológica de la neumonía.

Al alta, se citó al paciente en consultas externas de cardiología para seguimiento de la trombosis en el confluente venoso superior y trombosis intrauricular con enoxaparina subcutánea a dosis terapéuticas.

DESARROLLO

Se cita al paciente para revisión por parte de Cardiología en septiembre de 2021. Se realizó ecografía transesofágica el 9/9/2021 en la que se objetivó crecimiento irregular de la imagen identificada como trombo intrauricular previamente hasta los 8x4 cm, con imágenes hiperecogénicas en su interior sugestivas de malignidad. Se decide ingreso y biopsia de dicha lesión, con resultado anatomopatológico de sarcoma de alto grado intimal con origen en vena pulmonar derecha. En el estudio de extensión por PET/TC se descartó enfermedad metastásica y en la ecocardiografía transtorácica, se describió imagen compatible con masa dependiente de venas pulmonares de unos 8x4 cm que protruía en aurícula izquierda, alcanzando válvula mitral y penetrando en ventrículo izquierdo, creando estenosis mitral ligera e insuficiencia mitral ligera con fracción de eyección del ventrículo izquierdo (FEVI) del 66%.

Con el diagnóstico y estudio de extensión realizado se presenta el caso en el Comité de Tumores Musculoesqueléticos, considerándose estadio localmente avanzado e irresecable en primera instancia, por lo que se deriva a nuestro servicio para valoración de tratamiento quimioterápico.

Se decide inicio de primera línea de quimioterapia con epirrubicina-ifosfamida cada 21 días. Se administró el ciclo 1 sin incidencias clínicas en régimen hospitalario del 9 al 12 de octubre de 2021, con buena tolerancia y sin toxicidades agudas al mismo.

El 28 de octubre el paciente reingresa en nuestra planta tras diez días de fiebre sin focalidad y no resuelta tras ciclo de antibioterapia empírica. Durante su ingreso desarrolló mala evolución clínica con inestabilidad hemodinámica a pesar de antibioterapia empírica y evolución hacía fracaso respiratorio con necesidad de ventilación mecánica invasiva e ingreso en la unidad de cuidados intensivos (UCI). Finalmente, el cuadro evolucionó a edema agudo de pulmón en contexto de sobrecarga hídrica por shock séptico sin foco. Tras 48 horas de estancia en UCI, el curso fue favorable, con posibilidad de retirada de medidas invasivas y resolución del cuadro de sobrecarga hídrica, sin aislamientos microbiológicos y con resolución del síndrome febril. Se realizó TC de tórax con contraste intravenoso en UCI que evidenció una respuesta parcial al tratamiento, y nueva ecocardiografía que corroboró cierta disminución del tamaño tumoral.

Tras este evento, a su regreso a nuestra planta de Oncología Médica, se decide replantear el caso en el comité interno de la Unidad de Sarcomas. Por un lado, el paciente presentaba respuesta parcial al tratamiento con solo un ciclo administrado, pero por otro existía riesgo de nuevo edema agudo de pulmón con el esquema epirrubicina-ifosfamida, que requiere prehidratación con hasta tres litros de suero salino

fisiológico diarios más los dos litros en los que se administra el tratamiento quimioterápico. Se consensuó, hablando con el paciente sobre las opciones terapéuticas y el riesgo de cada una de ellas, así como con la mejor evidencia científica disponible, continuar tratamiento con doxorrubicina 75 mg/m2 en monoterapia, que no requiere prehidratación, y se administra en 250 mililitros de suero salino fisiológico.

Tras la administración de cinco ciclos de doxorrubicina en monoterapia cada 21 días, y el primer ciclo de epirrubicina-ifosfamida, se ha realizado TC de reevaluación en febrero de 2022 en el que se mantiene respuesta parcial al tratamiento, además de que el paciente no ha presentado ninguna toxicidad ni complicaciones durante el mismo, pudiendo administrarse todos los ciclos de forma ambulatoria.

En marzo de 2022, el paciente ha comenzado revisiones periódicas con TC de reevaluación cada tres meses, realiza una vida plenamente normal y sin sintomatología.

DISCUSIÓN

El sarcoma intimal es un grupo extremadamente infrecuente dentro de los sarcomas de origen vascular, que tienen su origen en la túnica intima de la pared de los vasos sanguíneos, y representan el 1% de todos los sarcomas de tejidos blandos. La localización más frecuente es en las arterias de gran calibre, principalmente en la arteria aorta. Los originados en venas, como el del caso que presentamos, son aún más inusuales, representando el 0,001% de este tipo de sarcomas. Su máxima incidencia es entre los 45 y los 50 años, como la de nuestro paciente. (1)

Es difícil llegar al diagnóstico de esta patología. Por un lado, los síntomas más frecuentes al diagnóstico son inespecíficos, como disnea, dolor torácico, síncope, y fiebre, simulando síndromes infecciosos como una neumonía, o bien síndromes cardiovasculares como un tromboembolismo, como ocurrió en el caso de nuestro paciente. Por otro lado, mediante técnicas de imagen como la ecocardiografía, se definen como masas intraluminales e intracavitarias, pudiendo ser confundidos con patología benigna, como los mixomas auriculares, que corresponden al 50% de tumores de origen cardíaco, o bien como un trombo venoso o una placa de ateroma. Es esencial el seguimiento de los pacientes hasta comprobar su resolución, o bien el crecimiento anómalo como en el caso de nuestro paciente, para llegar al diagnóstico. (2)

El tratamiento debe llevarse a cabo en unidades especializadas en sarcomas, y siempre ser valorados individualmente por un equipo multidisciplinar en el Comité de Tumores. Por su poca prevalencia, el tratamiento es similar a otros sarcomas de partes blandas de alto grado. En estadios localizados, la cirugía mediante escisión en bloque con márgenes limpios de 1 cm es el tratamiento que ha demostrado mayor supervivencia y posibilidades curativas, si bien en nuestro caso no pudo ser posible debido a la localización. El tratamiento sistémico se basa en antraciclinas en monoterapia, si bien en base a los resultados del ensayo clínico EORTC 62012 la combinación de ellas con ifosfamida aumenta la supervivencia libre de progresión a 7,2 meses en sarcomas de alto grado no resecables. (3) (4)

El pronóstico no está bien establecido dado que la evidencia disponible son series de casos, en las que se estima la supervivencia global media en entre 3 y 6 meses, lo cual corroboramos en nuestro caso, siendo a fecha de marzo de 2022 la supervivencia libre de progresión de nuestro paciente de 6 meses. (2)

CONCLUSIONES

El sarcoma intimal de origen venoso es una entidad infrecuente que precisa de un manejo multidisciplinar en unidades especializadas, cuyo tratamiento curativo en estadios localizados es la cirugía si bien en localizaciones como la de nuestro caso puede no ser posible. El tratamiento quimioterápico sistémico con antraciclinas combinado con ifosfamida es el que mayor supervivencia libre de progresión ha demostrado.

BIBLIOGRAFÍA

1. Sbaraglia M, Bellan E, Dei Tos AP. The 2020 WHO Classification of Soft Tissue Tumours: news and perspectives. Pathologica. 2021 Apr;113(2):70-84.
2. Wang HQ, Sun AQ, Liu P, Chen W, Cao C, Song X, Song ZG. Clinicopathological features of pulmonary artery and vein intimal sarcomas: case series of rare pulmonary vessel intimal sarcoma. Transl Cancer Res. 2021 Jun;10(6):3033-3043.

3. Gronchi A, Miah AB, Dei Tos AP, Abecassis N, *et al*. Soft tissue and visceral sarcomas: ESMO-EURACAN-GENTURIS Clinical Practice Guidelines for diagnosis, treatment and follow-up. Ann Oncol. 2021 Nov;32(11):1348-1365.
4. Judson I, Verweij J, Gelderblom H, Hartmann JT, *et al*. Doxorubicin alone versus intensified doxorubicin plus ifosfamide for first-line treatment of advanced or metastatic soft-tissue sarcoma: a randomised controlled phase 3 trial. Lancet Oncol. 2014 Apr;15(4):415-23.

IMÁGENES

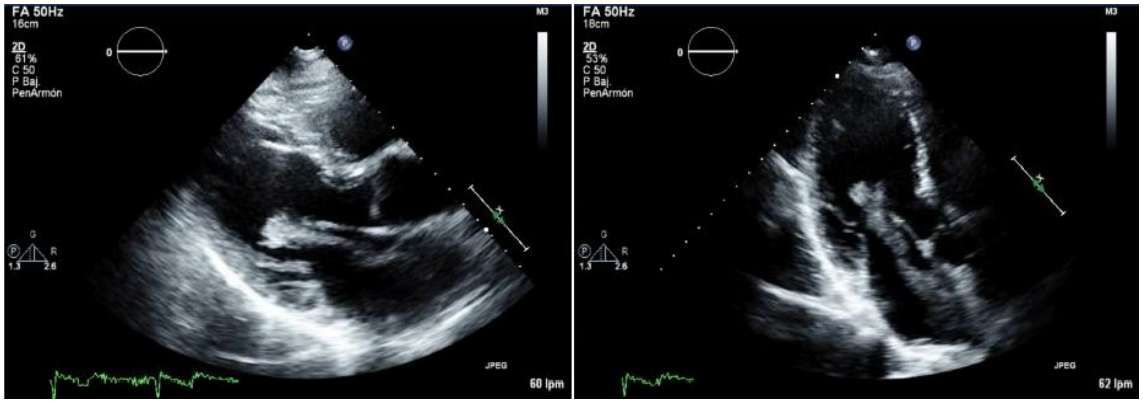

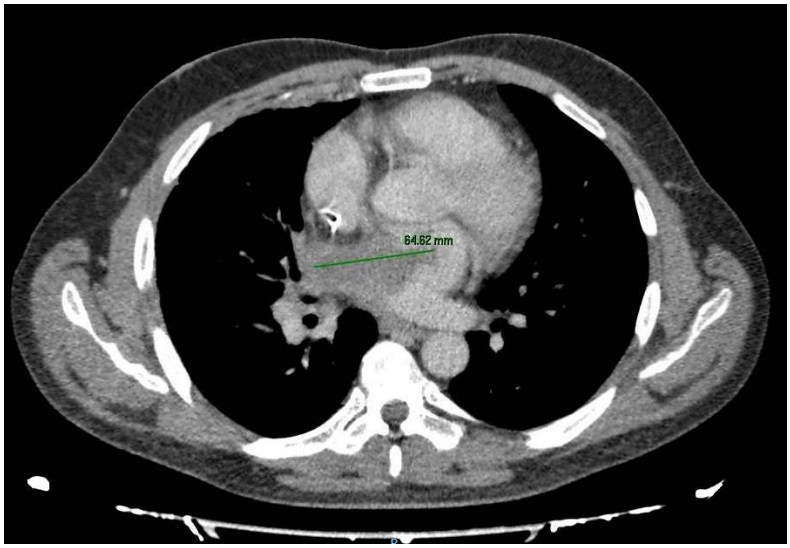

Imágenes 1,2 y 3: Imágenes 1 y 2 correspondientes a ecocardiografía transtorácica tras fin de tratamiento, en la que se objetiva masa lobulada y deflecada procedente de las venas pulmonares y que penetra hasta campos medios de VI, sin generar compromiso funcional significativo sobre la función valvular mitral, e imagen 3 en la que se presenta el TC de tórax con contraste tras fin de tratamiento, donde se confirma reducción y respuesta parcial al tratamiento de la masa tumoral.