OSIMERTINIB Y CARCINOMATOSIS LEPTOMENÍNGEA EN CÁNCER DE PULMÓN NO CÉLULA PEQUEÑA CON MUTACIONES POCO FRECUENTES DE EGFR

PRESENTACIÓN Y DESARROLLO DEL CASO

Reportamos el caso de una paciente de 64 años con antecedente de hipertensión arterial y dislipemia, diagnosticada en mayo de 2018 de un adenocarcinoma pulmonar poco diferenciado de lóbulo inferior derecho (LID) estadio IV-B (cT3 N2 M1c) con metástasis hepáticas, óseas y ganglionares supra e infradiafragmáticas. Realizado estudio mutacional mediante *Next Generation Sequencing* (NGS) en muestra de citología transbronquial con detección de mutaciones poco frecuentes del gen EGFR en exón 18 (p.Gly719Ala) y en exón 21 (p.Leu861Gln) y mutación T790M negativa.

Inicia tratamiento con Afatinib a 40 mg/día en junio de 2018, presentando en Tomografía axial computarizada (TC) de agosto 2018 repuesta completa de la afectación pulmonar y ganglionar con respuesta parcial mayor de la afectación hepática que mantiene en pruebas de imagen posteriores (Figura 1).

En enero 2020 acude a consulta refiriendo episodios transitorios de apraxia motora en miembro superior izquierdo, así como un ascenso en marcador tumoral CEA hasta 38 ng/ml (previo 16 ng/ml) por lo que se solicita TC toracoabdominopélvico (TAP) donde se mantiene respuesta. Se completa estudio con RMN cerebral en la que se objetiva extensa afectación metastásica supra e infratentorial, con signos de diseminación leptomeníngea y gran lesión dominante metastásica parietal derecha de 4 cm. Se remite a Oncología Radioterápica para tratamiento radioterápico holocraneal. Por otro lado, se realiza punción lumbar obteniendo muestra de líquido cefalorraquídeo (LCR) sobre la que se realiza NGS en biopsia líquida de ADN tumoral circulante de LCR (Guardant360) con resultado de nuevo positivo para mutación EGFR en exón 18 (Gly719Ala) y en exón 21 (p.Leu861Gln) sensibles a Osimertinib, negativo para T790M. Dada la respuesta sistémica completa de enfermedad y únicamente enfermedad en sistema nervioso central (SNC), siendo Osimertinib el fármaco que mejor eficacia tiene a nivel de SNC frente a otros inhibidores tirosin-kinasa (TKIs) de primera y segunda generación, se solicita aprobación de tratamiento de primera línea con Osimertinib 80 mg/día según los datos de eficacia y seguridad en enfermedad cerebral metastásica del estudio fase 3 FLAURA y datos iniciales de eficacia en mutaciones raras en un estudio fase 2 (KCSG-LU15-09). La paciente inicia tratamiento con Osimertinib en enero de 2020 con progresiva mejoría clínica, normalización de CEA y desaparición de episodios de apraxia.

Se realiza RMN de control en marzo 2020 en la que se describe respuesta parcial con reducción de masa parietal derecha con resto de lesiones cerebrales apenas visibles y mejoría de realce meníngeo, siendo evidente sólo a nivel temporo-occipital derecho (figura 2). En TC TAP persistencia de respuesta mayor. Ambos resultados se mantienen en posteriores controles.

Sin embargo, en RMN cerebral de control realizada en marzo 2021, encontrándose la paciente clínicamente asintomática, se documenta la presencia de progresión de carcinomatosis leptomeníngea. TAC TAP persistencia de respuesta mayor. Ante dicha progresión, se decide ampliación de estudio molecular para la búsqueda de posibles mecanismos de resistencia por lo que se solicita nuevo estudio NGS en Biopsia líquida de LCR en la que de nuevo se objetiva mutación EGFR en exon-18 (G719A) con frecuencia alélica 33%, mutación TP53 en exon-8 (Cys277Phe) con frecuencia alélica 7%.

Dada persistencia de mutación de EGFR exon-18 (G719A), teniendo en cuenta progresión a nivel SNC con buen control de enfermedad a nivel extracraneal, y, atendiendo a los datos en términos de tasa de respuesta del estudio fase 1 BLOOM en el que tras duplicar la dosis de Osimertinib a 160 mg en pacientes con carcinomatosis leptomeningea confirmada, se decide inicio de

Osimertinib a dosis de 160 mg/día en abril de 2021. En control mediante RMN cerebral en junio 2021 se objetivan hallazgos compatibles con respuesta parcial, así como descenso progresivo de marcador CEA. A nivel extracerebral, persistencia de respuesta completa sin cambios.

En RMN cerebral de seguimiento en septiembre 2021 presenta aumento de lesión temporal derecha anterior (14 mm), media (8mm) y posterior(10mm) con estabilidad de afectación leptomeningea temporooccipital. Atendiendo al número y tamaño de las lesiones se propone para tratamiento con radiocirugía sobre lesiones en progresión que recibe del 28/09/2021 al 04/10/2021 (Dosis total 34 Gy), durante este tiempo continúa con Osimertinib 160 mg/día.

Sin embargo, en noviembre 2021 la paciente presenta deterioro clínico y neurológico progresivo, falleciendo finalmente en diciembre 2021.

DISCUSIÓN

En la paciente referida, el uso inicial de Afatinib está avalado por los resultados de los estudios LUX-lung 3 y LUX-lung 6 en pacientes con mutaciones poco frecuentes de EGFR. En este caso Afatinib indujo una respuesta mayor duradera, presentando posteriormente progresión a nivel de SNC. La carcinomatosis leptomeníngea, definida como la diseminación tumoral a través de meninges y líquido cefalorraquídeo ha sido descrita hasta en un 4% de pacientes con cáncer de pulmón no célula pequeña, porcentaje que alcanza el 9% en pacientes con mutación de EGFR, ensombreciendo su pronóstico y calidad de vida. El tratamiento con Osimertinib en este caso se ve justificado por los resultados del estudio fase 3 FLAURA, así como los datos obtenidos del estudio fase 1 BLOOM en carcinomatosis leptomeníngea; y los datos iniciales del estudio fase 2 KCSG-LU15-09, que apuntan la eficacia de Osimertinib también en mutaciones poco frecuentes de EGFR.

CONCLUSIONES

- Actualmente, tras los resultados del estudio fase 3 FLAURA, Osimertinib se ha posicionado como tratamiento de primera línea en paciente con mutaciones comunes EGFR así como en presencia de mutación T790M. Sin embargo, también existe evidencia de su eficacia en pacientes con mutaciones poco frecuentes EGFR.
- Así mismo, el uso de Afatinib está avalado por los resultados de los estudios LUX-lung 3 y LUX-lung 6 en pacientes con mutaciones poco frecuentes de EGFR.
- La carcinomatosis leptomeníngea, definida como la diseminación tumoral a través de meninges y líquido cefalorraquídeo ha sido descrita hasta en un 4% de pacientes con NSCLC, porcentaje que alcanza el 9% en pacientes con mutación de EGFR, ensombreciendo su pronóstico y calidad de vida.
- Osimertinib tiene evidencia de su capacidad para atravesar la barrera hematoencefálica, como reflejan los datos a nivel de SNC del estudio AURA y a nivel de carcinomatosis leptomeníngea en el estudio BLOOM.
- El papel de la rebiopsia a la progresión para el estudio molecular de los posibles mecanismos de resistencia al tratamiento es fundamental en estos pacientes.

BIBLIOGRAFÍA

- Cho JH, Lim SH, An HJ, et al. Osimertinib for patients with non-small-cell lung cancer harboring uncommon EGFR mutations: a multicenter, open-label, phase II trial (KCSG-LU15-09). J Clin Oncol. 2020;38:488–495.

- Ramalingam SS, Vansteenkiste J, Planchard D, et al. Overall survival with osimertinib in untreated, EGFRmutated advanced NSCLC. N Engl J Med. 2020;382:41– 50.

- Yang J, Kim SW, Kim DW, et al. Osimertinib in Patients With Epidermal Growth Factor Receptor Mutation–Positive Non–Small-Cell Lung Cancer and Leptomeningeal Metastases: The BLOOM Study. J Clin Oncol. 2019; 38:538-547

- Wu YL, Ahn MJ, Garassino MC, et al. CNS efficacy of osimertinib in patients ith T790M-positive advanced non-smallcell lung cancer: data from a randomized phase III trial (AURA3). J Clin Oncol 2018; 36:2702-9.

- Passaro A, Mok T, Peters S, et al. Recent Advances on the Role of EGFR Tyrosine Kinase Inhibitors in the Management of NSCLC With Uncommon, Non Exon 20 Insertions, EGFR Mutations. J Thorac Oncol 2021; 16: 764-773.

APÉNDICE

Figura 1

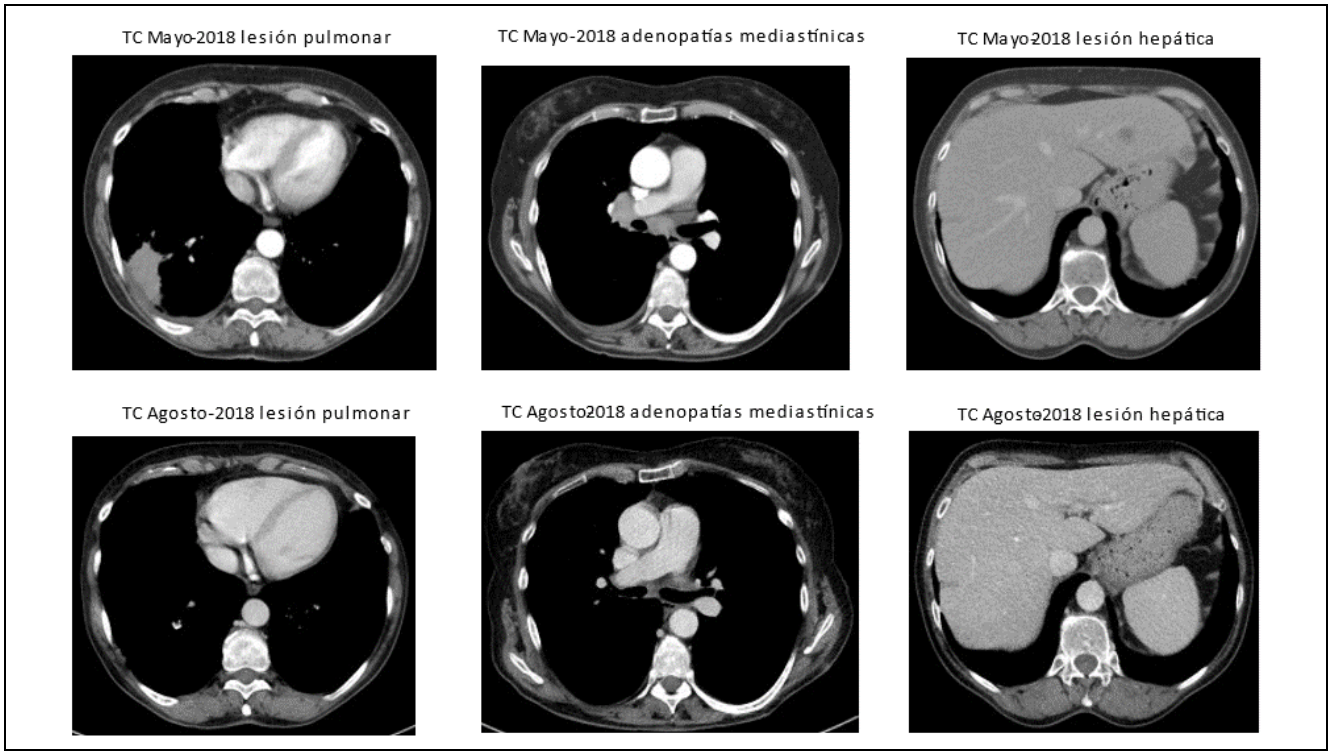
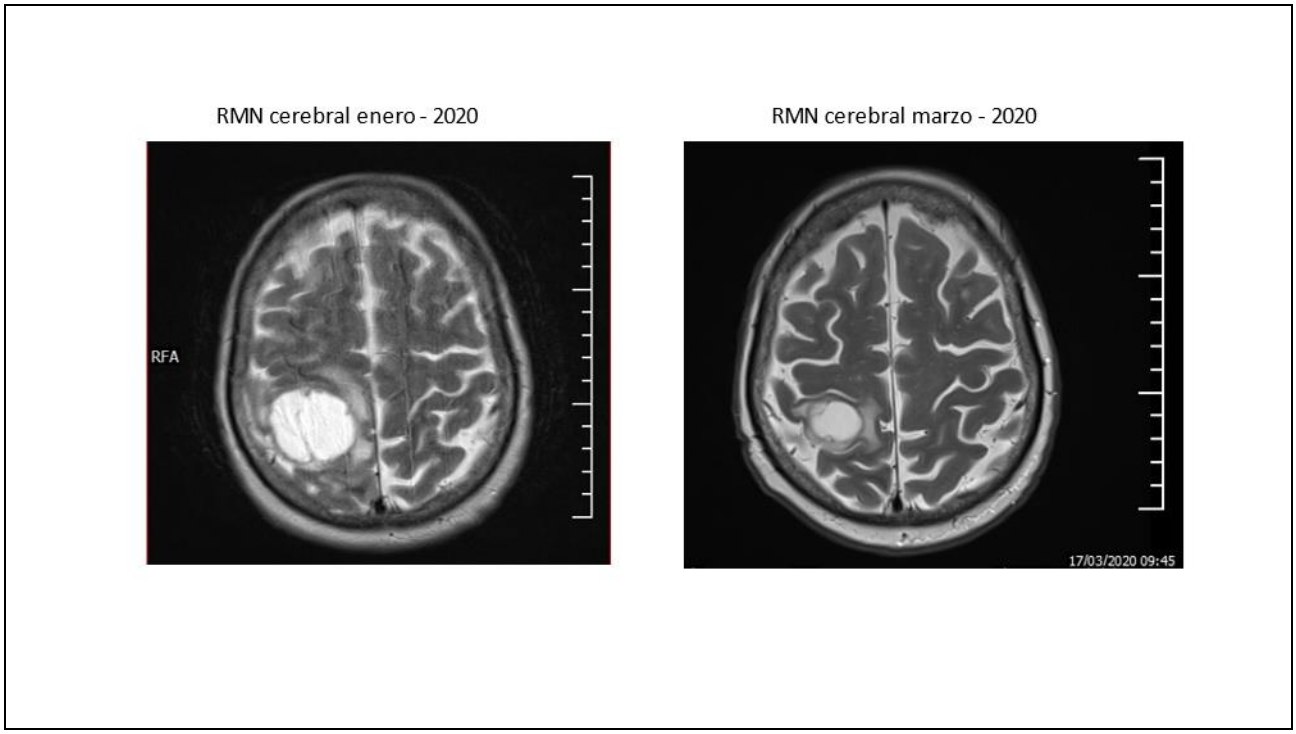
Figura 2