Sarcoma de Ewing meníngeo, lo inusual en lo raro.

Autor : Julio Torres Sempere.

DNI 77886604E

R2 Oncología Médica Hospital Universitario Virgen del Rocío

Correo: juliotorressempere95@gmail.com

Coautores : Rafael Buezas Pérez, Alejandro Barroso Martínez, Paula Macías Rodríguez, Rocío Pérez Velasco, Isabel Miras Rodríguez, Clara García Grove.

Supervisión : Irene Carrasco García.

Presentación del caso:

Presentamos un caso de un varón de 28 años sin antecedentes familiares de interés, con antecedentes de trastorno por déficit de atención en la infancia en tratamiento con metilfenidato y sin hábitos tóxicos.

Desarrollo del caso:

En agosto de 2019 consulta en psiquiatría por pensamientos obsesivos y episodios de agresividad. Se realiza resonancia magnética cerebral (RM) donde se objetiva lesión ocupante de espacio (LOE) temporal de unos 2 centímetros informada como sospecha de meningioma por lo que el paciente es derivado a neurología de zona que recomienda seguimiento.

En mayo de 2020 comienza clínica de mareo y episodios compatibles con crisis comiciales por lo que se decide revaluar la lesión mediante RM objetivándose crecimiento de hasta 5 centímetros (Figura 1).

Tras este hallazgo se decide intervención quirúrgica programada en julio de 2020 llevándose a cabo una lobectomía temporal que incluía el tumor vascularizado con su base de implantación dural.

Ante la sospecha de un tumor maligno la muestra de anatomía patológica fue enviada a nuestro centro donde fue informada como neoplasia formada por células pequeñas con escaso citoplasma con nódulos menos celulares en su seno con fondo mixoide de aspecto mesenquimal indiferenciado con elevado índice mitótico y focos de necrosis.

La muestra presentaba en el estudio inmunohistoquímico intensa positividad para los marcadores CD56, CD99 y NKX2.2. En el estudio hibridación fluorescente *in situ* (FISH) se demostró reordenamiento del gen EWSR-1 (Ewing Sarcoma RNA binding protein 1) en el 14% de las células tumorales y negatividad para el reordenamiento del gen CIC (Capicua transcriptional repressor). Esta alteración fue confirmada mediante NGS (Next-Generationg Sequencing) donde se demostró el transcrito de fusión EWSR-1 (exón 10) - FLI1 (exón 5) (Follicular Lymphoma Susceptibility 1).

Con estos datos se llegó al diagnóstico de sarcoma indiferenciado de células redondas compatible con sarcoma de Ewing con reordenamiento EWSR1-FLI1.

Tras el diagnóstico el paciente es visto en consultas de oncología médica de nuestro centro por disponer de unidad de referencia en sarcomas donde tras estudio de extensión mediante tomografía computerizada (TC) de tórax y abdomen negativo para enfermedad a distancia así como RM cerebral que descartaba persistencia de enfermedad se decide llevar a cabo tratamiento con quimioterapia con intención adyuvante.

Se indicaron 9 ciclos de VDC-IE, esquema consistente en sesiones alternas de VDC (vincristina 2g/m², doxorrubicina 75mg/m² y ciclofosfamida 1200 mg/m²) e IE (ifosfamida 1800mg/m² días 1-5 y etopósido 100mg/m² días 1-5). El paciente inicia el tratamiento en septiembre de 2020 y finaliza en enero de 2021. Se llevó a cabo prevención de neutropenia mediante filgrastrim durante siete días tras los ciclos de IE. Como toxicidad el paciente presentó mucositis y nauseas grado 1.

Al no conocerse los márgenes de resección se asumieron como resección marginal por lo que el paciente fue evaluado paralelamente por servicio de oncología radioterápica que indicó tratamiento adyuvante del volumen lesional prequirúrgico así como del lecho de resección de la cirugía con una dosis de 56 Gy (Grey) en 28 sesiones a 2Gy/sesión que se llevaron a cabo de manera concomitante al tratamiento con quimioterapia en los meses de noviembre y diciembre de 2020.

El paciente inicia seguimiento tras finalizar tratamiento en enero de 2021y actualmente sigue acudiendo a consultas. Se encuentra asintomático y realiza controles mediante RM cerebral y TC de tórax y abdomen actualmente sin evidencia de enfermedad y con un intervalo libre de enfermedad de 20 meses.

Discusión

El sarcoma de ewing es definido como un tumor maligno indiferenciado de células pequeñas y redondas que principalmente surge en el hueso y tejidos blandos. Su expresión intracraneal es una rareza formando el 0.03% de los tumores intracraneales con una mediana de edad de aparición de 15 años. (1)

Aparecen preferentemente en los hemisferios cerebrales aunque se han descrito en el ángulo pontocerebeloso, el seno cavernoso o la fosa posterior. Su origen es desconocido aunque se presupone en las células madre de la cresta neural o células madre mesenquimales.

La clínica es altamente variable y va a depender de su lugar de localización, tamaño y nivel de invasión pudiendo presentarse como clínica de hipertensión intracraneal, focalidad neurológica o crisis epilépticas entre otros síntomas.

Está formado por células pequeñas y redondas poco diferenciadas con una intensa actividad mitótica. Las células expresan intensa positividad a CD99 siendo un marcador bastante sensible aunque puede aparecer en otros tumores como los linfomas linfoblásticos, los ependimomas o los rabdomiosarcomas.

El gold estándar para el diagnóstico es la demostración del reordenamiento de EWSR1 siendo la traslocación (11,22) la aberración genética más frecuente en estos tumores, estando presente en el 85%, y es la que confirmó nuestro diagnostico apoyado en la negatividad para el reordenamiento de CIC ya que estos conforman un grupo de sarcomas distinto en la clasificación de la organización mundial de la salud. Existen otras traslocaciones características como la (21,22) presente en el 10% de estos sarcomas. (2)

En cuanto al manejo de esta patología, debido al gran problema que supone su baja incidencia no existen ensayos clínicos que avalen una terapia a seguir por lo que su manejo se hace según el ensayo clínico EUROEWING 2012 para sarcomas de ewing de distintas localizaciones.

En este ensayo se demuestra una mayor supervivencia global para el manejo consistente en una inducción con una combinación de ciclofosfamifa, vincristina y doxorrubicina, seguido de terapia radical con cirugía y/o radioterapia y una consolidación con ifosfamida con etopósido. (3)

Queda aquí patente la necesidad de tratamiento quimioterápico tanto neoadyuvante como adyuvante (4) y es quizás la idea para llevarse a casa ya que este paciente no se benefició de un esquema óptimo de tratamiento al recibir la quimioterapia y la radioterapia de manera adyuvante impidiendo conocer la respuesta tumoral así como dificultando el campo de irradiación.

Conclusiones

El sarcoma de ewing intracraneal es una entidad muy poco frecuente cuyo manejo se extrapola del manejo ordinario de este conjunto de sarcomas por su baja incidencia y falta de evidencia específica sobre el tema.

Aunque a veces la presentación de los tumores es atípica es importante el rigor en la actuación para conocer en qué casos se necesita una confirmación histológica para poder ofrecer el tratamiento más óptimo.

A pesar del pobre pronóstico de esta patología el paciente persiste libre de enfermedad y se encuentra teóricamente curado.

Bibliografía

1. Jiang Y, Zhao L, Wang Y, Liu X, Wu X, Li Y. Primary Intracranial Ewing Sarcoma/Peripheral Primitive Neuroectodermal Tumor Mimicking Meningioma: A Case Report and Literature Review. Front Oncol. 2020;10(October):13–5.

2. Sbaraglia M, Bellan E, Dei Tos AP. The 2020 WHO Classification of Soft Tissue Tumours: News and perspectives. Pathologica. 2021;113(2):70–84.

3. Strauss SJ, Frezza AM, Abecassis N, Bajpai J, Bauer S, Biagini R, et al. Bone sarcomas: ESMO–EURACAN–GENTURIS–ERN PaedCan Clinical Practice Guideline for diagnosis, treatment and follow-up ☆. Ann Oncol. 2021;32(12):1520–36.

4. Anderton J, Moroz V, Marec-Bérard P, Gaspar N, Laurence V, Martín-Broto J, et al. International randomised controlled trial for the treatment of newly diagnosed EWING sarcoma family of tumours - EURO EWING 2012 Protocol. Trials. 2020;21(1):1–9.
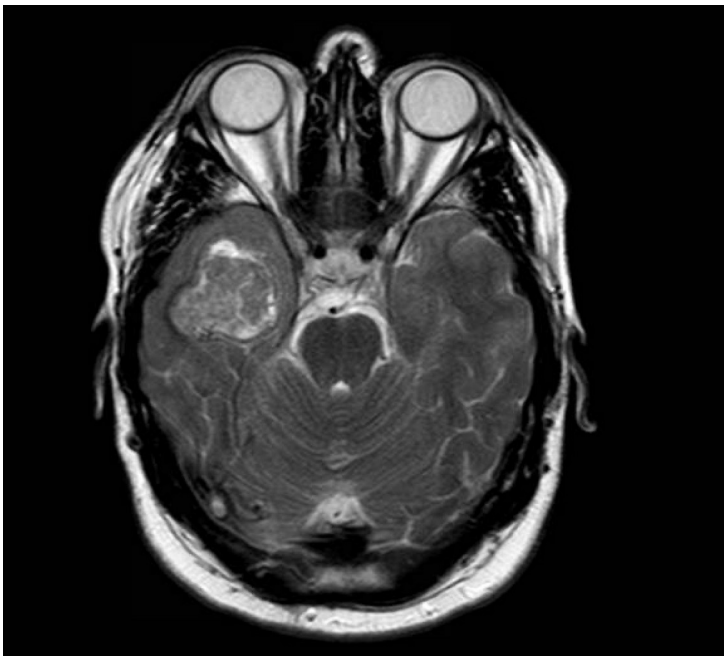
Figura 1: Resonanancia magnética núclear con contraste potenciada en T2 donde se observa lesión heterogénea hipercaptánte en lóbulo temporal derecho correspondiente al sarcoma de ewing intracraneal.